

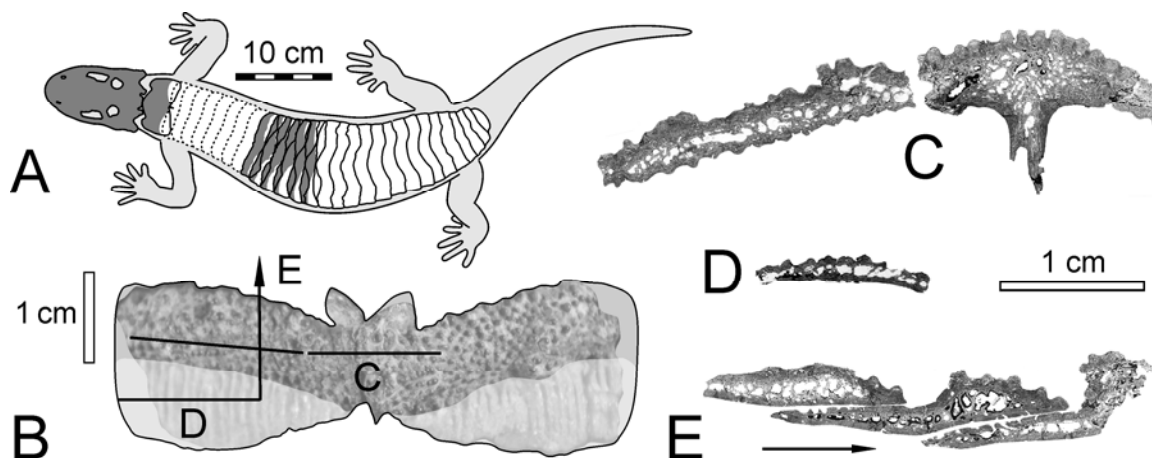
Fossile Hautknochengewebe als Schlüssel zur Paläobiologie permotriassischer Amphibien

MICHAEL BUCHWITZ (TU BAF)

Hautknochenplatten (Osteoderme) sind bei Landwirbeltieren des späten Paläozoikums und Mesozoikums weit verbreitet und kommen bei noch heute lebenden Gruppen wie Gürteltieren, Echsen, Krokodilen sowie in Form des Panzers bei Schildkröten vor. Neben der Untersuchung des äußeren Erscheinungsbildes kann besonders die histologische Analyse von Dünnschliffen fossiler Hautverknöcherungen mit dem Polarisationsmikroskop und der Vergleich mit Hautstrukturen heute lebender Wirbeltiere Information zur Biologie und zur systematischen Einordnung des Hautskelettträgers liefern.

Wie andere Knochenformen kann man Osteoderme anhand ihrer Knochengewebstypen, ihrer Zellstruktur, ihres Bestandes an Gefäßhohlräumen und ihrer Kompaktheit charakterisieren. Sie weisen oftmals Wachstumszonierungen und Stillstandsmarken auf, die ungleichförmiges Wachstum oder Variation in der Wachstumsgeschwindigkeit belegen können. Diese und weitere Merkmale wie sekundärer Knochenumbau und das Einwachsen von Fasern angrenzender Weichgewebe lassen Schlussfolgerungen zur Funktion und zu Prozessen im Verlauf der Individualentwicklung zu. Mittels stammesgeschichtlicher Betrachtungsweise lässt sich die Reihenfolge des Auftretens bestimmter histologischer Merkmale im Verlauf der Evolution klären.

Das vorgestellte Projekt ist besonders den Chroniosuchiern, einer Gruppe reptilienartiger Amphibien gewidmet, deren Osteoderme wie bei Krokodilen und ihren fossilen Verwandten einen segmentierten Rückenschild bilden. Einzigartig ist die Komplexität der Gelenkverbindungen zwischen den Segmenten des Chroniosuchier-Rückenschildes, der offenbar die Wirbelsäule während des Laufens an Land unterstützte. Die neu erhobenen histologischen Daten geben unter anderem Auskunft darüber, inwiefern das Rumpf-Tragsystem der Chroniosuchier dem der Krokodile in seiner Funktion glich.



A, Madygen-Chroniosuchier: Umrisszeichnung mit Schädel und Panzer (verändert nach BUCHWITZ & VOIGT, *submitted*). B, Hautknochenplatte in Rückenansicht (verändert nach SCHOCH et al., *in press*) C – E, Dünnschlifffotos der Knochenplatten.